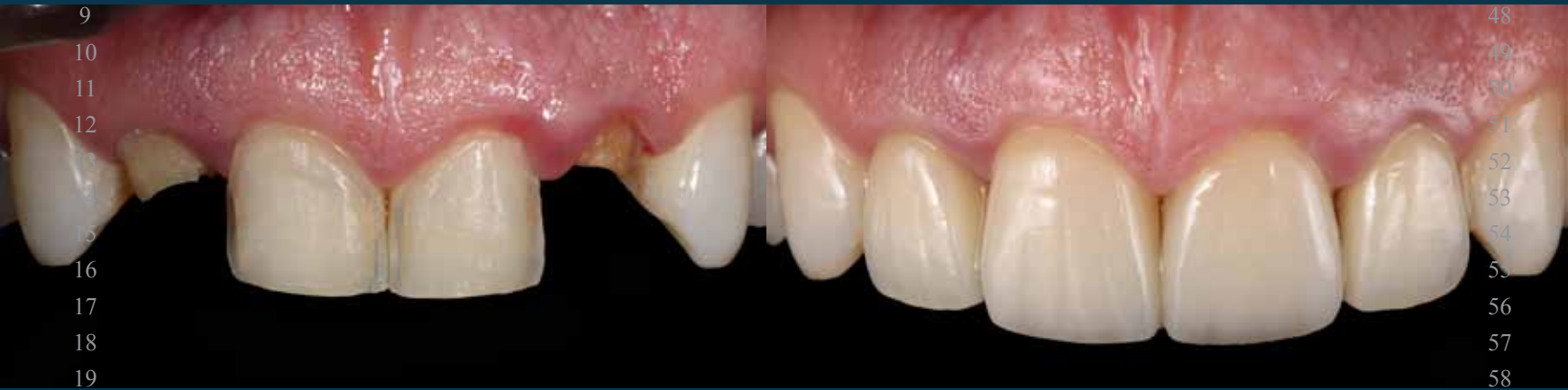

| Excelência em Laboratório |

1		40
2		41
3		42
4		43
5		44
6		45
7		46
8		47
9		48
10		49
11		50
12		51
13		52
14		53
15		54
16		55
17		56
18		57
19		58
20		59
21		60
22		61
23		62
24		63
25		64
26		65
27		66
28		67
29		68
30		69
31		70
32		71
33		72
34		73
35		74
36		75
37		76
38	* Especialista, Mestre e Doutorando em Dentística Restauradora, Faculdade de Odontologia de Araraquara – FOAr – UNESP; Professor do Curso de Especialização e Aperfeiçoamento em Dentística da AORP Ribeirão Preto/SP.	77
39	** Professor da Graduação em Odontologia pelo Centro Universitário do Maranhão – UniCEUMA.	78
	*** Professor Livre Docente do Departamento de Odontologia Restauradora, Faculdade de Odontologia de Araraquara – FOAr – UNESP.	



Enceramento diagnóstico: previsibilidade no tratamento estético indireto

Luiz Rafael CALIXTO*, Matheus Coelho BANDECA**, Marcelo Ferrarezi de ANDRADE***

Resumo

O enceramento diagnóstico é uma ferramenta de grande importância dentro da filosofia atual de excelência estética no tratamento restaurador indireto. Trata-se de uma reprodução em cera realizada a partir de um modelo de estudo, e tem como finalidade observar em três dimensões a reprodução da forma final dos dentes, ajudar visualmente a realização do preparo dental, demonstrar ao paciente a forma final dos dentes antes de iniciar o tratamento obtendo a máxima previsibilidade. O objetivo desse artigo é mostrar, através de casos clínicos, a previsibilidade no tratamento restaurador indireto por meio do enceramento diagnóstico.

Palavras-chave: xxxxx.

Abstract

The diagnostic wax-up is a diagnostic tool of great importance within the current philosophy of aesthetic in indirect restorative treatment. It is a reproduction in wax made from a model study, whose aim is to observe natural-looking three-dimensional representation of final case, to aid visually for adequate tooth preparation, demonstrate to the patients how cosmetic dentistry can transform their smile by obtaining the maximum predictability. The aim of this paper is to show, through clinical cases, the predictability in the indirect restorative treatment through diagnostic wax-up.

Keywords: xxxxx.

79
80
81
82
83
84
85
86
87
88
89
90
91
92
93
94
95
96
97
98
99
100
101
102
103
104
105
106
107
108
109
110
111
112
113
114
115
116
117

118
119
120
121
122
123
124
125
126
127
128
129
130
131
132
133
134
135
136
137
138
139
140
141
142
143
144
145
146
147
148
149
150
151
152
153
154
155
156

157 INTRODUÇÃO

158 A grande evolução dos materiais restauradores es-
159 téticos tem dado ao clínico e ao especialista meios para
160 oferecer ao seu paciente um tratamento adequado para
161 as diversas situações. Para isso, o profissional deve ter
162 em mente que estética é um conceito subjetivo, relacio-
163 nada com fatores sociais, culturais e psicológicos¹.

164 O profissional deve compreender as necessidades pri-
165 mordiais do paciente, ouvir atentamente suas expectati-
166 vas e anseios, para definir sua personalidade, expectativa
167 do tratamento e o grau de exigência². O planejamento e
168 resolução do caso dependerá desses fatores, aliado aos
169 conhecimentos específicos e experiência do profissional.

170 O primeiro contato do paciente é extremamente
171 importante para captar essas informações e uma se-
172 quência de procedimentos torna-se essencial para elab-
173 orar o planejamento estético individualizado.

174 Um exame clínico detalhado deverá ser feito, apli-
175 cando-se sequência de fotografias, modelos de estudo
176 e radiografias. Este é fundamental para o profissional vi-
177 sualizar a situação inicial do caso para avaliar as necessi-
178 dades básicas antecedentes ao procedimentos reabilita-
179 dor estético. Aliado a ele, é necessário também o exame
180 radiográfico, importante para avaliar lesões cariosas, saú-
181 de periodontal e endodôntica, entre outros fatores.

182 A sequência de fotografias é importante para uma
183 boa comunicação entre o profissional e o ceramista.
184 Este último, precisa de parâmetros estéticos dentais
185 e faciais para confeccionar um enceramento diagnós-
186 tico mais adequado para o paciente, assim como a
187 individualização das peças protéticas. O uso de mode-
188 los de estudo sem o auxílio das fotografias torna-se limi-
189 tado, pois esses dados serão informados pelo profissio-
190 nal, e muitas vezes, a percepção de cor, forma e textura
191 é diferente daquela analisada pelo ceramista, além do
192 dente apresentar uma gama enorme de cores².

193 O enceramento diagnóstico é uma etapa fundamen-
194 tal para se ter previsibilidade e sucesso no resultado es-
195 tético final³. Ele é o primeiro contato que o paciente tem

em relação ao tratamento proposto. É muito interes-
sante para os pacientes com dificuldade de imaginar todas
as possíveis modificações que podem ser realizadas em
seu sorriso. Em muitos casos, vai redefinir a morfologia
dental, adequando-a de maneira individual. A aprova-
ção do paciente é essencial nessa etapa, para evitar in-
satisfação após a confecção das peças protéticas⁴.

É através do enceramento que se pode ter previ-
sibilidade no tratamento. A partir dele é possível exe-
cutar um ensaio restaurador (mock-up), confeccionar
provisórios (diretos com resina composta ou indiretos
com resina acrílica/bis-acrílica) e peças definitivas (em
cerâmica) seguindo o mesmo padrão de anatomia.

Este artigo tem como objetivo mostrar, através de
casos clínicos, a importância do enceramento diag-
nóstico nos procedimentos de restaurações indiretas.

RELATO DOS CASOS CLÍNICOS

Caso Clínico 1 – Ensaio Restaurador

Paciente S.P., queixava-se dos espaços (diastemas)
presentes nos dentes antero-superiores que interferia
esteticamente no seu sorriso (Fig. 1). Na primeira con-
sulta clínica, foi realizado um protocolo de fotografias
extra e intra-orais para uma correta análise estética do
caso^{5,6} seguido de uma moldagem com silicone de
condensação para confecção do enceramento diag-
nóstico (Fig. 2). Após o enceramento pronto, é possível
fazer um molde do mesmo com silicone de conden-
sação ou adição, e através deste molde “verter” resi-
na acrílica ou bis-acrílica dentro do mesmo e levar em
posição na boca do paciente. No caso clínico citado,
foi utilizado um silicone de adição leve e pesado (Ex-
press XT – 3M Espe – Fig. 3) e uma resina bis-acrílica
(Protemp 4 – 3M Espe – Fig. 4). Observe que na Figura
4 é possível verificar a remoção dos excessos de ma-
terial de maneira simples e rápida. A Figura 05 mostra
o aspecto final do ensaio restaurador (mock-up), veri-
ficando um resultado estético satisfatório, e, principal-
mente, visualizado e aprovado pelo paciente.

235
236
237
238
239
240
241
242
243
244
245
246
247
248
249
250
251
252
253
254
255
256
257
258
259
260
261
262
263
264
265
266
267
268
269
270
271
272
273

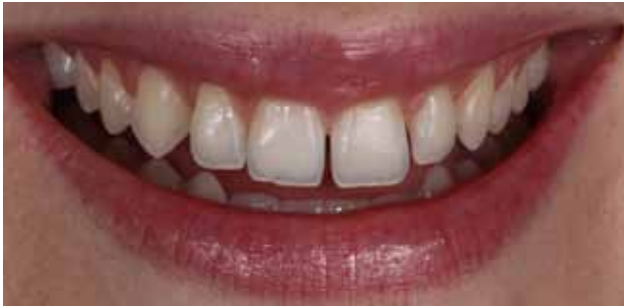

Figura 1 - Situação inicial de diastemas e deficiência de forma de alguns dentes.

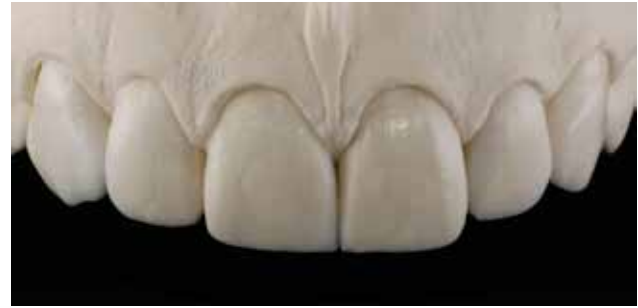

Figura 2 - Enceramento diagnóstico, facilitando o planejamento para execução de possíveis lentes de contato e fragmentos cerâmicos.

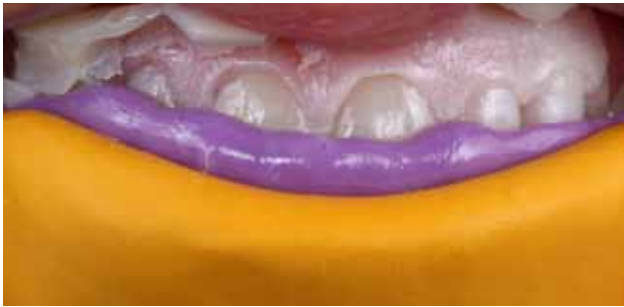

Figura 3 - Mock-up realizado a partir do enceramento com resina bis-acrílica (Protemp 4 – 3M Espe), simulando o provável resultado final do tratamento.

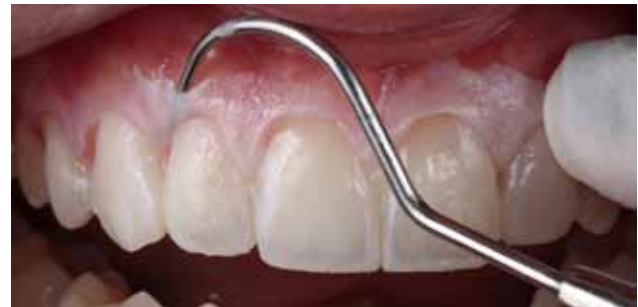

Figura 4 - Aspecto imediato após remoção do molde de silicone para remoção dos excessos de resina.

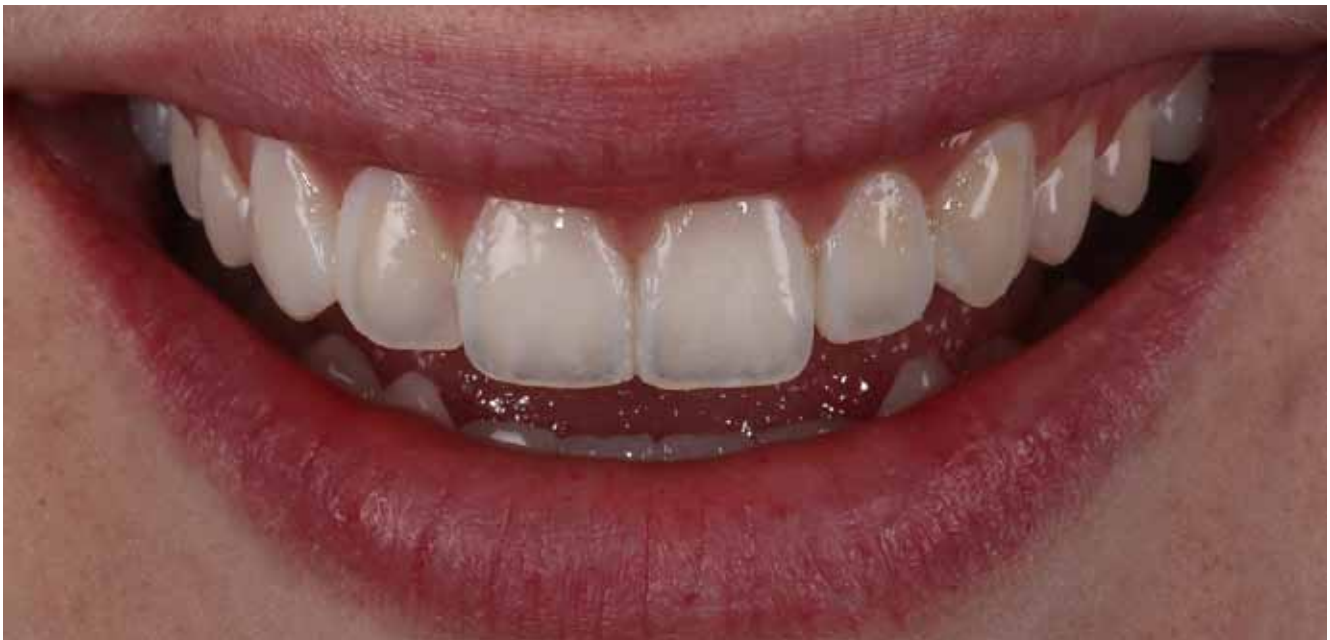

Figura 5 - Resultado estético desejado sendo simulado na boca do paciente (mock-up), o qual foi seguido a partir do enceramento diagnóstico.

274
275
276
277
278
279
280
281
282
283
284
285
286
287
288
289
290
291
292
293
294
295
296
297
298
299
300
301
302
303
304
305
306
307
308
309
310
311
312

Caso Clínico 2 – Provisórios

Paciente P.A., queixava-se das restaurações insatisfatórias e escuras no seus dentes anteriores (Fig. 6). Após análise estética fotográfica e confecção do enceramento diagnóstico (Fig. 7), os dentes foram preparados para facetas indiretas. Com o preparo finalizado, foram confeccionados os provisórios, a partir do molde do enceramento. Nesse caso, foi

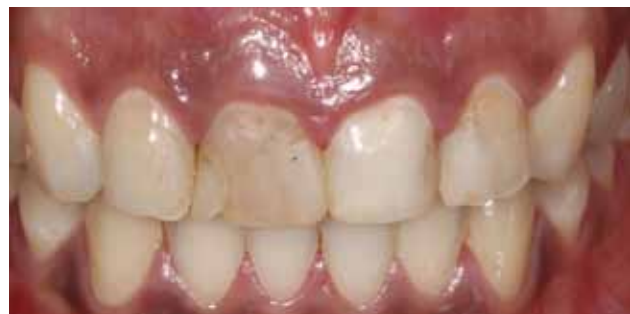

Figura 6 - Estética deficiente devido a cor e forma dos dentes, além de restaurações insatisfatórias.

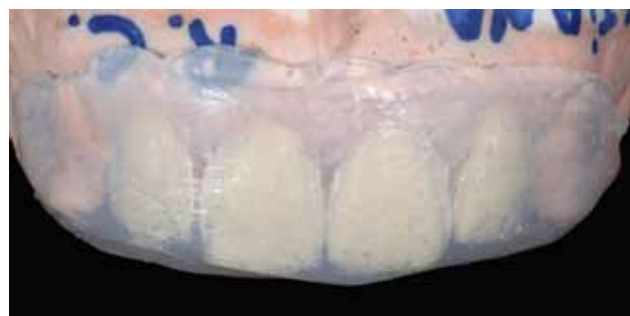

Figura 8 - Moldagem do modelo encerado com silicone transparente (Elite transparente – Zerhmack).

realizado um molde com silicone transparente (Elite Transparente – Zerhmack – Fig. 8). Com isso, torna-se viável a aplicação de resina composta direta dentro desse molde para levar em posição em boca e fotopolimerizar (Fig. 9). A Figura 10 mostra os provisórios de resina composta após os procedimentos de acabamento e polimento. Note que a anatomia seguiu o padrão do enceramento diagnóstico.

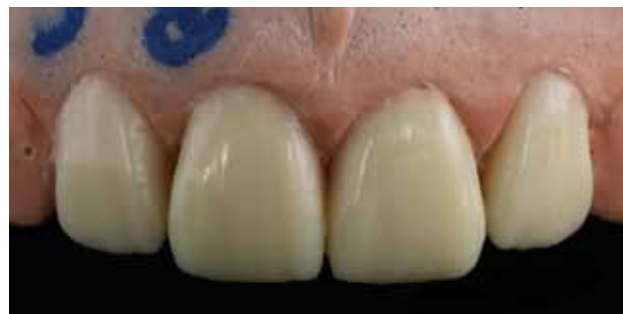

Figura 7 - Enceramento diagnóstico, criando uma nova anatomia e harmonia dental.




Figura 9 - Após aplicação de resina composta na guia, faz-se a fotopolimerização com a guia em posição na boca.

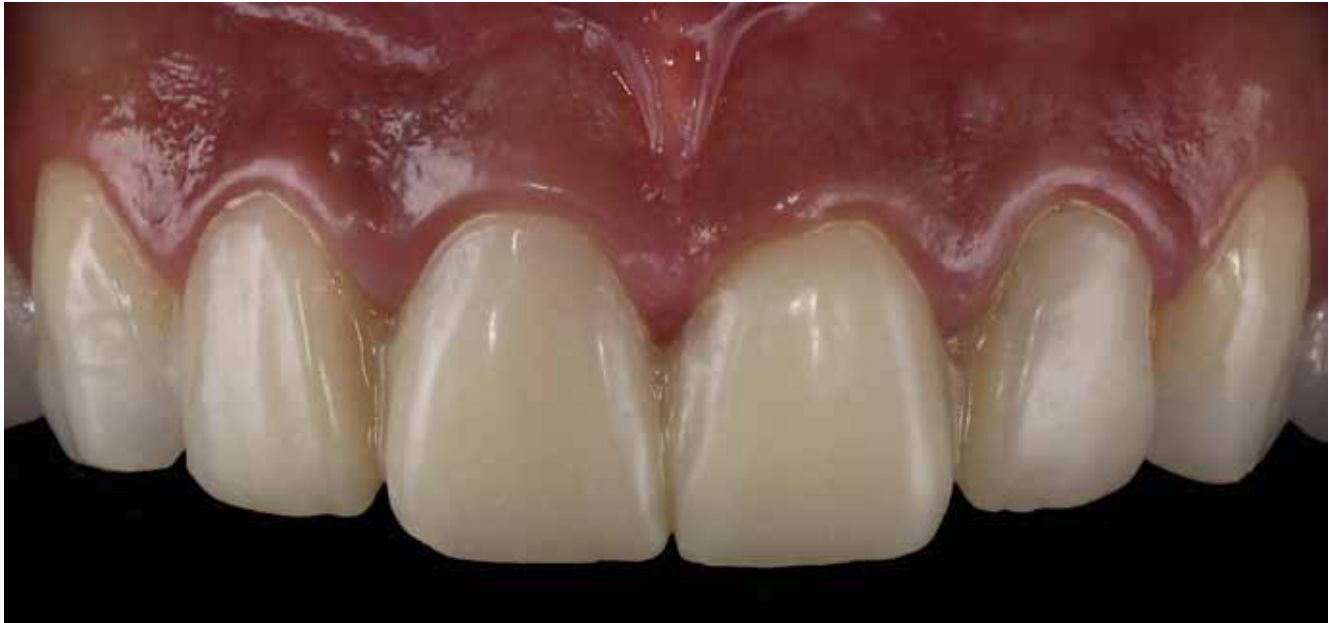

Figura 10 - Provisórios de facetas feitos com resina composta a partir do molde do enceramento com silicone transparente. Observe a semelhança com a anatomia do enceramento diagnóstico.

Caso Clínico 3 – Definitivos

Paciente A.F., estava descontente com seu sorriso, devido a presença de restaurações insatisfatórias nos incisivos centrais e laterais superiores (Fig. 11). Foi realizado o procedimento de enceramento diagnóstico personalizado (Fig. 12). Após o planejamento da confecção de coroas e facetas, a Figura 13 mostra o aspecto após o preparo dos centrais (faceta) e

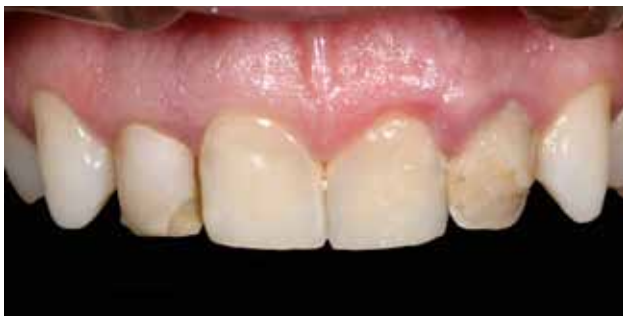

Figura 11 - Presença de restaurações insatisfatórias nos incisivos centrais e laterais superiores.

remoção das restaurações e acesso ao canal dos laterais (coroas). Aspecto após os preparos finalizados e os laterais com pinos de fibra de vidro personalizados cimentados (Fig. 14). A Figura 15 mostra o aspecto final das restaurações cerâmicas metal-free (E.max press – Ivoclar Vivadent). Facetas 11 e 21; coroas 12 e 22. A semelhança com o enceramento (Fig. 12) mostra a previsibilidade do resultado estético final.

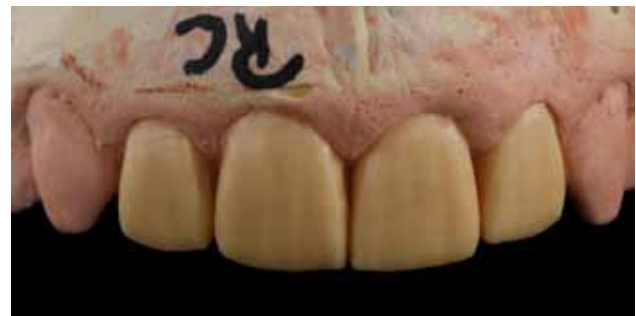

Figura 12 - Enceramento diagnóstico personalizado.

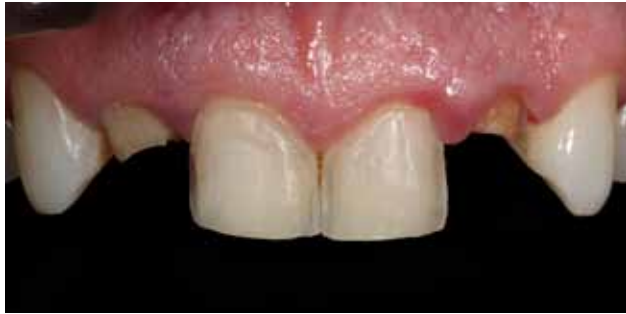

Figura 13 - Preparo dos centrais (faceta) e remoção das restaurações e acesso ao canal dos laterais (coroas).

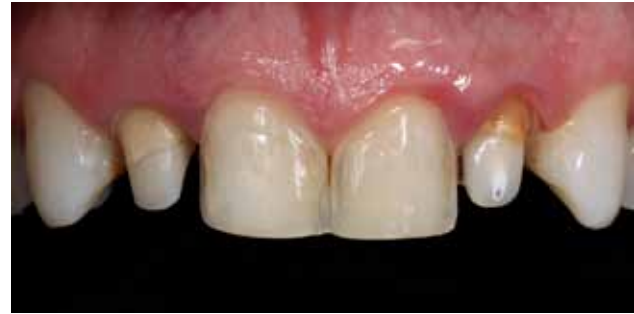

Figura 14 - Aspecto após os preparos finalizados e os laterais com pinos de fibra de vidro personalizados cimentados.

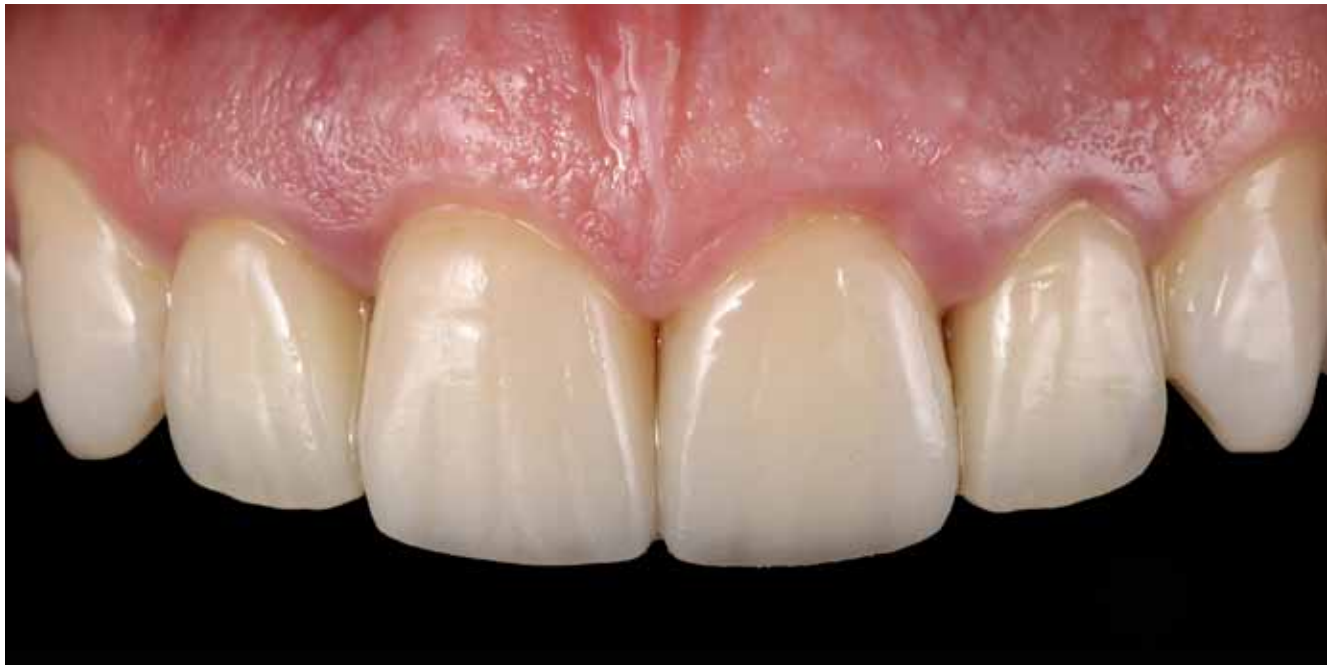

Figura 15 - Aspecto final das restaurações cerâmicas metal-free (E.max press – Ivoclar Vivadent). Foram realizados facetas no 11 e 21, e coroas no 12 e 22. A semelhança com o enceramento mostra a previsibilidade do resultado estético final.

DISCUSSÃO

A Odontologia Estética é uma filosofia de trabalho, em que todos os procedimentos, restauradores ou cirúrgicos, são sempre executados assegurando-se funcionalidade e excelência estética. As alterações de posição dos dentes podem ser corrigidas pelo tratamento ortodôntico. Entretanto, alguns casos no qual ocorre discrepâncias entre o tamanho dos dentes e o tamanho do hemi-arco podem necessitar de uma complementação restauradora⁷.

Dentes com alterações severas na forma impedem seu correto alinhamento, criando espaços entre os dentes adjacentes (diastemas) ou impossibilitando uma forma harmônica ou natural ao sorriso. Esses grandes defeitos estéticos são de fácil diagnóstico, porém os pequenos não. Somente a correção de ambos permitirá o melhor resultado possível, sendo o enceramento essencial para isso. Este, além de facilitar a análise estética e estudo do caso, visa devolver a função do aparelho estomatognático, promovendo também a saúde periodontal^{8,9}.

Um ensaio restaurador (mock-up) intra-oral permite ao profissional trabalhar com maior previsibilidade de resultados, e conseqüentemente com menor margem de erros em casos mais complexos. Quando há a necessidade de alteração da forma, comprimento ou posição do dente no arco, o ensaio pode ter grande valia para a visualização prévia do resultado final desejado^{2,10,11}. O mock-up também pode ser feito com resina composta direta fotopolimerizável. Para isso, é necessário fazer o molde do enceramento com silicone transparente, semelhante a utilizada nesse artigo, no caso clínico de provisórios diretos.

O enceramento serve também de referência para a confecção dos provisórios após os preparos seletivos. Estes provisórios podem vir prontos do laboratório (técnica indireta), devendo ser reembasados em boca, ou podem ser confeccionados de forma direta com resina acrílica/bis-acrílica ou resina composta¹², semelhante aos procedimentos de ensaio restaurador descritos neste artigo.

As peças cerâmicas definitivas devem ser confeccionadas seguindo o formato do enceramento diagnóstico, seguindo todo o conceito de planejamento reverso com resultados previsíveis. Possíveis mudanças de anatomia feita nos provisórios (ou enceramento) devem ser comunicadas ao ceramista através de fotografias ou moldagem. Com isso, os trabalhos terão a nova anatomia determinada, não gerando surpresas desagradáveis ao paciente no resultado final¹³.

CONCLUSÃO

É essencial que o clínico e o especialista sigam um protocolo de trabalho, através de um correto diagnóstico e planejamento do caso. Dentro desse conceito, é de fundamental importância a confecção do enceramento diagnóstico como ferramenta auxiliar na execução de um trabalho com previsibilidade.

AGRADECIMENTOS

Agradecemos aos técnicos em prótese Francisco Melo Júnior (enceramento dos casos 1 e 2) e José Carlos Romanini pela confecção das peças cerâmicas no caso clínico 3.

REFERÊNCIAS

1. Chistensen GJ. The state of the art in esthetic restorative dentistry. J Am Dent Assoc. 1997 Sep; 128(9):1315-7.
2. Magne P, Belser U. Restaurações adesivas de porcelana na dentição anterior – uma abordagem biomimética. Quintessence Editora Ltda, São Paulo, 2003.
3. Fradeani M. Análise estética: uma abordagem sistemática para o tratamento protético. São Paulo: Quintessence: 2006.
4. Higashi C, Gomes JC, Kina S, de Andrade OS, Hirata R. Planejamento Estético em Dentes Anteriores. In: Odontologia Estética: planejamento e técnica. São Paulo: Artes Médicas Brasil; 2006. p.139-54.
5. Calixto LR, Yoshio I, Eustáquio J, Bandéca MC, ANDRADE MF. Protocolo de fotografias odontológicas na comunicação entre CD e TPD em restaurações indiretas. R Dental Press Estét; 8(3): 2011.
6. Yoshio I, Calixto LR. Fotografia da face. R Dental Press Estét; 8(2): 2011.
7. Romeo G, Bresciano M. Diagnostic and technical approach to esthetic rehabilitations. J Esthet Restor Dent. 2003;15(4):204-16
8. Machado MAC, Bassanta AD, Silva AR. Enceramento de diagnóstico para um contorno anatômico. Revista Paulista de Odontologia. 1994; 16(3):26-32.
9. Loddis A, Yui KCK, Pazinato R, Melo ABF. Enfoque multidisciplinar para resolução de um caso clínico. Revista brasileira de prótese clínica e laboratorial. 1999; 1(1):79-83.
10. Simon H, Magne P. Clinically based diagnostic wax-up for optimal esthetics: the diagnostic mock-up. J Calif Dent Assoc. 2008 May;36(5):355-62.
11. Reshad M, Cascione D, Magne P. Diagnostic mock-ups as an objective tool for predictable outcomes with porcelain laminate veneers in esthetically demanding patients: a clinical report. J Prosthet Dent. 2008 May;99(5):333-9.
12. Behle C. Placement of direct composite veneers utilizing a silicone buildup guide and intraoral mock-up. Pract Periodontics Aesthet Dent. 2000 Apr;12(3):259-66.
13. Verde FAV, Pupo YM, Kose C, Gomes GM, Gomes JC. Previsibilidade com cerâmicas em dentes anteriores: IPS e.max Press e e.max Ceram. R Dental Press Estét; 8(1): 2011.

Enviado em:
Revisado e aceito:



Endereço para correspondência

Luiz Rafael Calixto
E-mail: lrcalixto@hotmail.com